APPROCCIO DELL'INFERMIERE AL PAZIENTE CON

PATOLOGIE ARITMOGENE



Photograph of a Complete Electrocardiograph, Showing the Manner in which the Electrodes are Attached to the Patient, In this Case the Hands and One Foot Being Immersed in Jars of Salt Solution

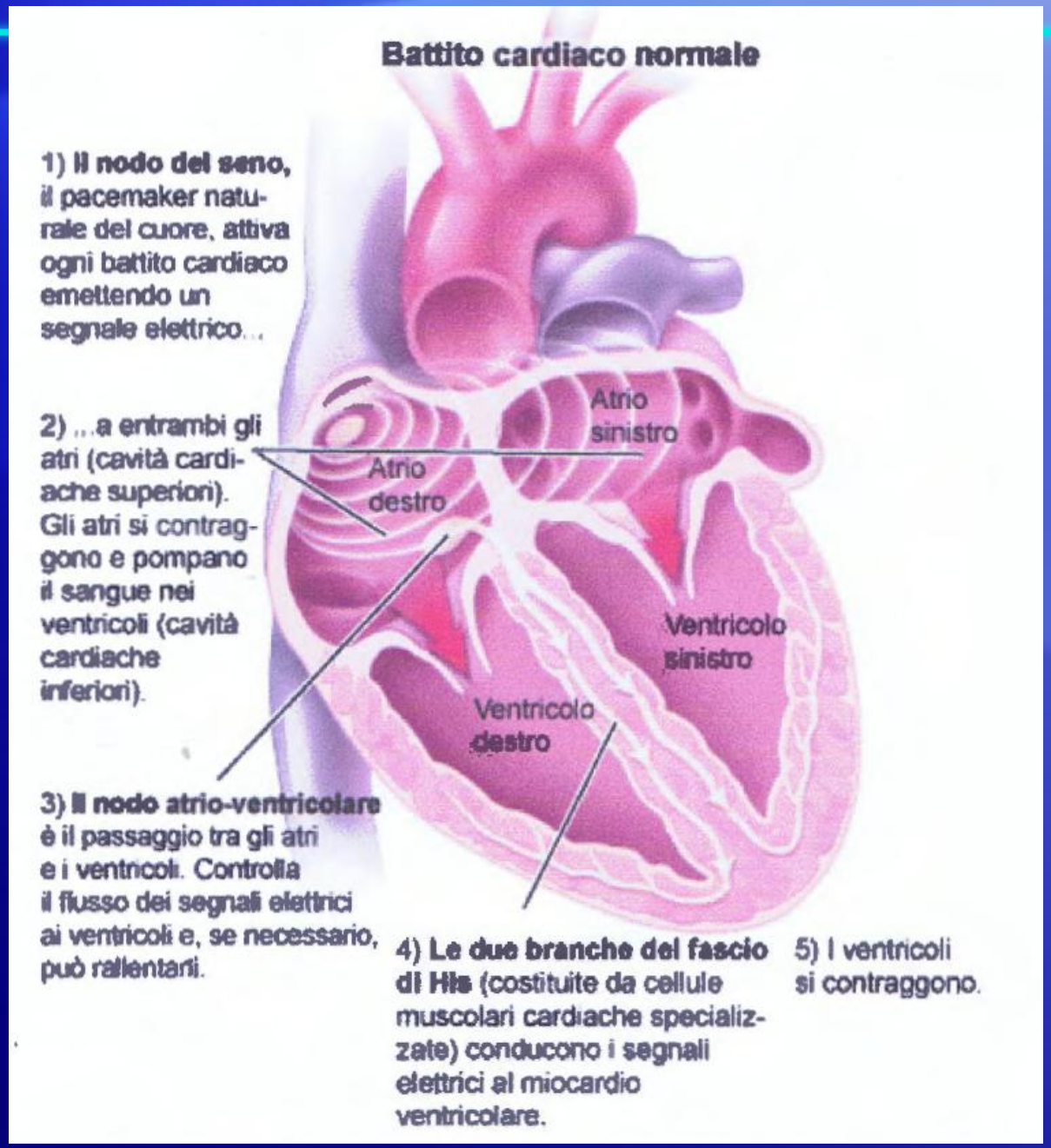
Battito cardiaco normale
1) Il nodo del seno, il pacemaker naturale del cuore, attiva ogni battito cardiaco emettendo un segnale elettrico...
2) ...a entrambi gli atri (cavità cardiache superiori). Gli atri si contraggono e pompano il sangue nei ventricoli (cavità cardiache inferiori).
3) Il nodo atrio-ventricolare è il passaggio tra gli atri e i ventricoli. Controlla il flusso dei segnali elettrici ai ventricoli e, se necessario, può rallentarli.
4) Le due branche del fascio di His (costituite da cellule muscolari cardiache specializzate) conducono i segnali elettrici al miocardio ventricolare.
5) I ventricoli si contraggono.
Atrio sinistro
Atrio destro
Ventricolo sinistro
Ventricolo destro

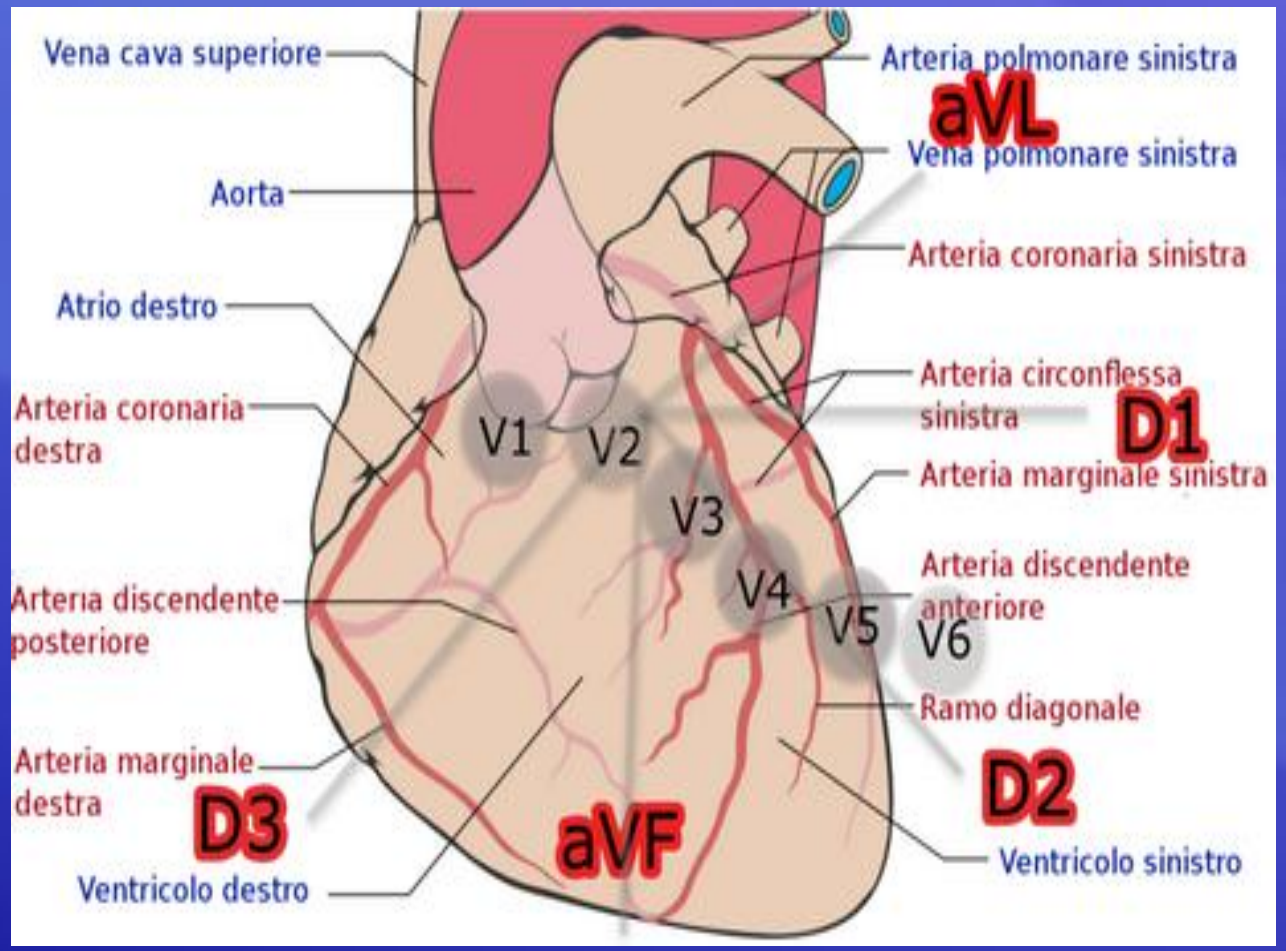
Vena cava superiore
Aorta
Atrio destro
Arteria coronaria destra
Arteria discendente posteriore
Arteria marginale destra
D3
Ventricolo destro
aVF
Arteria polmonare sinistra
aVL
Vena polmonare sinistra
Arteria coronaria sinistra
Arteria circonflessa sinistra
D1
Arteria marginale sinistra
Arteria discendente anteriore
Ramo diagonale
D2
Ventricolo sinistro
V1
V2
V3
V4
V5
V6

DISFUNZIONE DEL NODO SENOATRIALE

Tachicardia sinusale

Bradicardia sinusale

Aritmia sinusale

Arresto sinusale

RITMI ECTOPICI PREMATURI

DI ORIGINE ATRIALE

Battiti prematuri atriali

Tachicardia atriale

Flutter atriale

Fibrillazione atriale

DI ORIGINE GIUNZIONALE

Battiti prematuri giunzionali

Tachicardia giunzionale

DI ORIGINE VENTRICOLARE

Battiti prematuri ventricolari

Tachicardia ventricolare

Fibrillazione ventricolare

RITMI ECTOPICI DI SCAPPAMENTO

Battiti o ritmi atriali di scappamento

Battiti o ritmi giunzionali di scappamento

Battiti o ritmi ventricolari di scappamento

DISTURBI DI CONDUZIONE

Blocco senoatriale

Blocco AV I grado

II grado tipo 1

II grado tipo 2

III grado (completo)

CLASSIFICAZIONE ARITMIE

PRINCIPALI PATOLOGIE DEL RITMO

- BRADICARDIA E TACHICARDIA (SINUSALE);
- FIBRILLAZIONE ATRIALE;
- FLUTTER ATRIALE;
- TPSV;
- BLOCCO ATRIO-VENTRICOLARE (1°, 2° E 3°);
- FIBRILLAZIONE VENTRICOLARE (SI SALVI CHI PUO');
- TACHICARDIA VENTRICOLARE

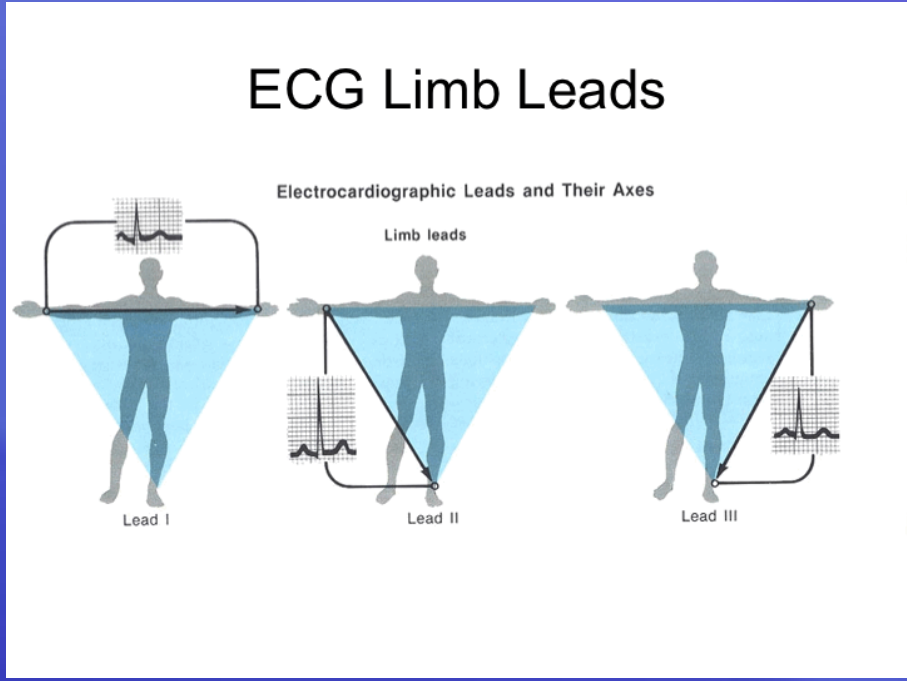

Bradicardia Sinusale

Frequenza:	Meno di 60 battiti per minuto
Regolarità:	Regolare
Onda P:	Presente
Rapporto P-QRS:	1:1
Intervallo PR:	Da normale a leggermente prolungato
Larghezza del QRS:	Da normale a leggermente prolungata
Raggruppamenti:	Nessuno
Battiti mancanti:	Nessuno

Riassumendo:

È un ritmo con frequenza inferiore ai 60 battiti per minuto. La sua origine può essere nel nodo SA o nell'atrio. Può essere causato da una stimolazione vagale che abbassa la frequenza nodale, o da farmaci come beta bloccanti; può essere trovato negli atleti ben allenati. Il QRS e gli intervalli PR e Qtc possono essere di poco più larghi man mano che la frequenza scende al di sotto dei 60 battiti per minuto senza però superare il range di normalità. Ad esempio l'intervallo PR può allungarsi ma non sarà superiore ai 0,20 secondi.

Tachicardia Sinusale

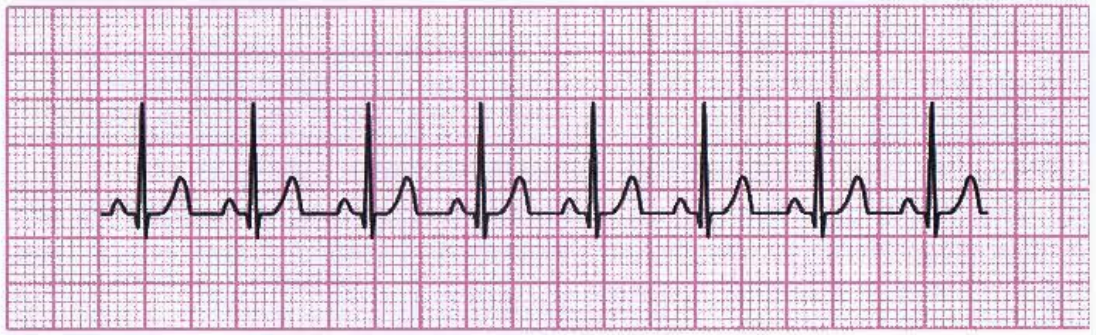

Frequenza:	più di 100 battiti per minuto
Regolarità:	Regolare
Onda P:	Presente
Rapporto P-QRS:	1:1
Intervallo PR:	Da normale a leggermente corto
Larghezza del QRS:	Da normale a leggermente corta
Raggruppamenti:	Nessuno
Battiti mancanti:	Nessuno

Riassumendo:

Può essere causato da farmaci o da condizioni che richiedono un aumento della gittata cardiaca, come durante esercizio fisico, ipossiemia, ipovolemia, emorragia ed acidosi.

Figura 8-4: Tachicardia Sinusale

FIBRILLAZIONE ATRIALE

E' UN'ARTIMIA COMPLESSA ED ETEROGENEA NEL MECCANISMO ELETTROFISIOLOGICO,NEI SUBSTRATI ANATOMICI E NELLA PROGNOSI. NON ESISTE UNA TERAPIA ''BUONA PER TUTTI''. LE SCELTE DEVONO SEGUIRE UN ALGORITMO DECISIONALE E VANNO FATTE CASO PER CASO

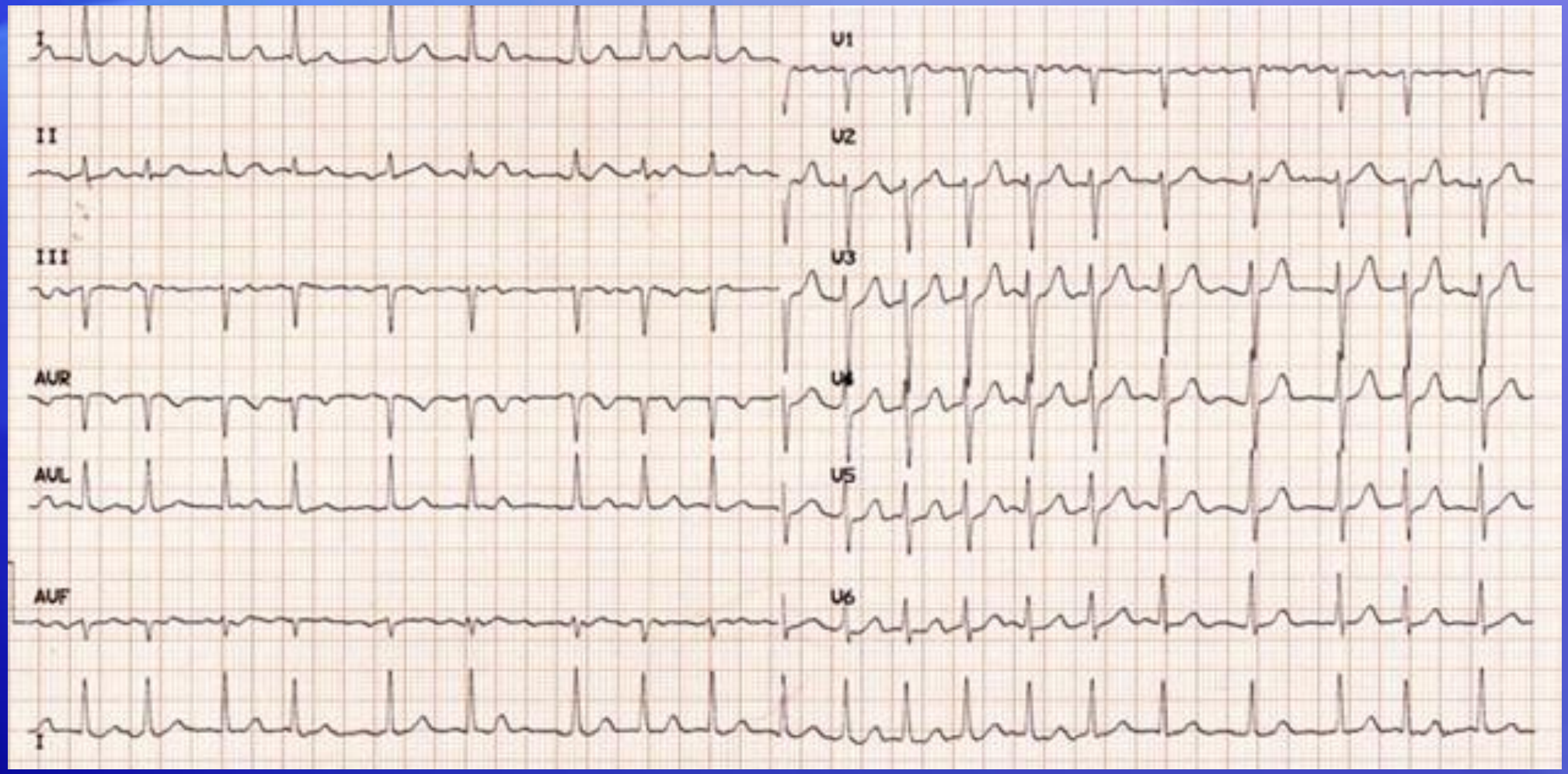

E' L'ATTIVAZIONE DI NUMEROSE CELLULE PACEMAKER DELL'ATRIO IN MANIERA CASUALE E CAOTICA. NE RISULTANO ONDE P ASSENTI E COMPLESSI QRS IRREGOLARI.

RITMO IRREGOLARMENTE IRREGOLARE

CAUSE FIBRILLAZIONE ATRIALE

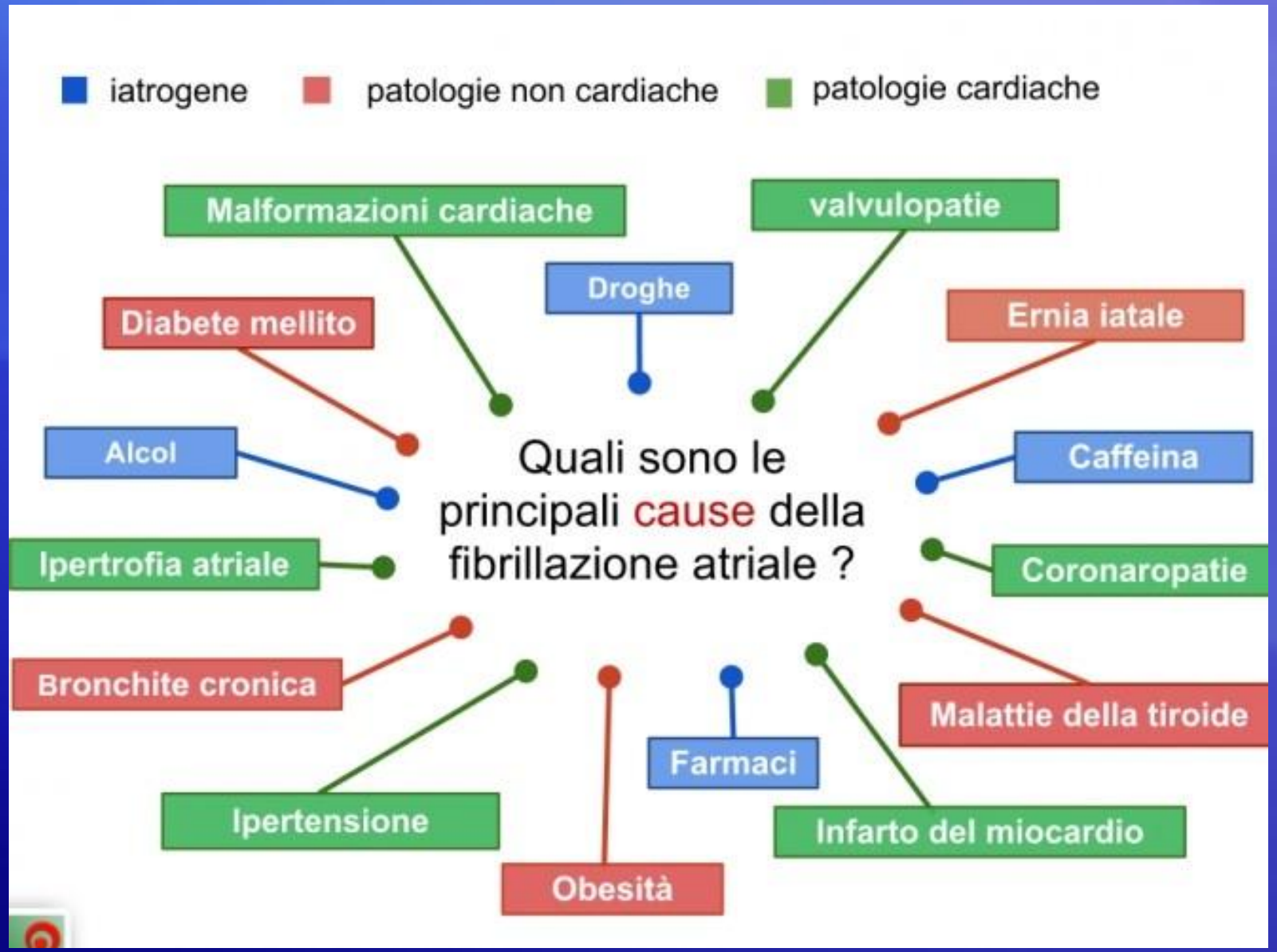

FIBRILLAZIONE ATRIALE

Tipi di fibrillazione atriale	Definizione
Parossistica	Episodi di fibrillazione atriale che durano meno di 7 giorni e che non richiedono alcun trattamento in quanto scompaiono da soli.
Persistente	Episodi di fibrillazione atriale che durano più di 7 giorni o necessitano di trattamento per ripristinare il ritmo sinusale.
Persistente di lunga durata	Episodio di fibrillazione atriale che si protrae per oltre un anno.
Permanente	Non si esegue alcun tentativo né è possibile riportare il ritmo cardiaco al ritmo (sinusale) normale.

QUANTO È COMUNE LA FIBRILLAZIONE ATRIALE?

La fibrillazione atriale è **l'aritmia cardiaca più comune** e colpisce circa l'1% della popolazione. Il rischio di svilupparla aumenta considerevolmente con l'età. Rara nei giovani, colpisce il 5% delle persone con più di 65 anni di età e il 10% delle persone dopo gli 80 anni.

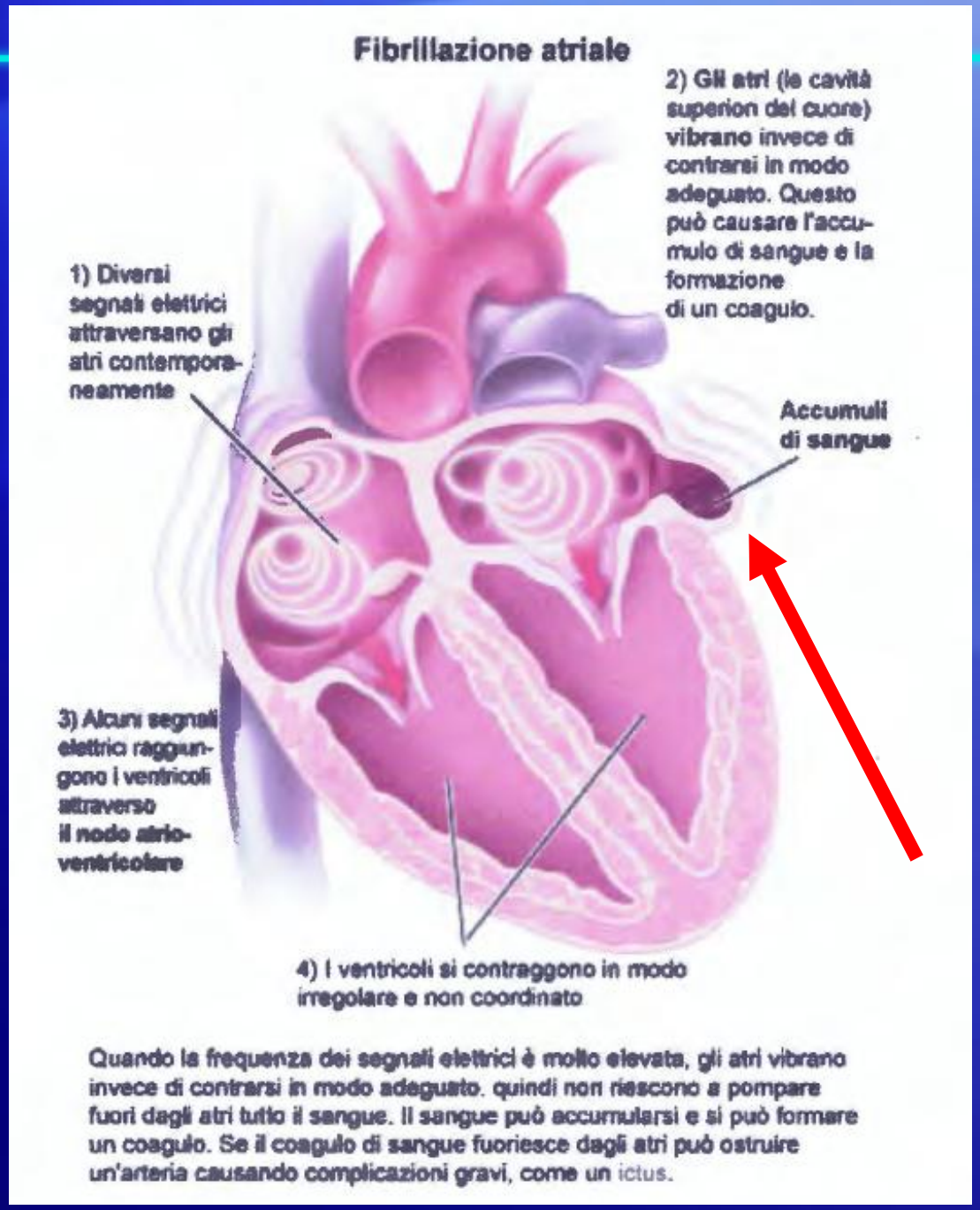

DOVE SI DIRIGERA' IL COAGULO?

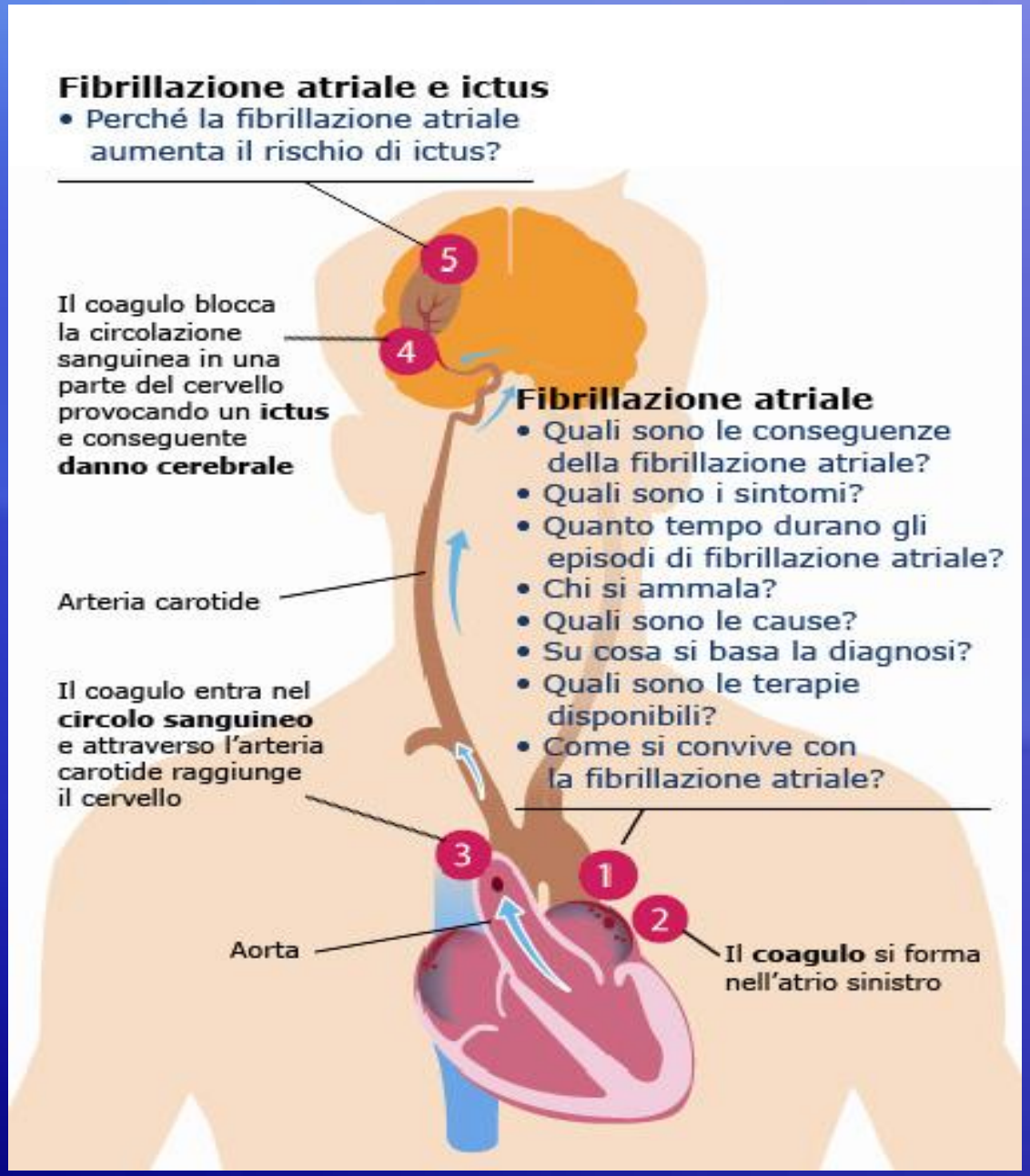
Fibrillazione atriale e ictus
• Perché la fibrillazione atriale aumenta il rischio di ictus?
5
Il coagulo blocca la circolazione sanguinea in una parte del cervello provocando un **ictus** e conseguente **danno cerebrale**
4
Fibrillazione atriale
• Quali sono le conseguenze della fibrillazione atriale?
• Quali sono i sintomi?
• Quanto tempo durano gli episodi di fibrillazione atriale?
• Chi si ammala?
• Quali sono le cause?
• Su cosa si basa la diagnosi?
• Quali sono le terapie disponibili?
• Come si convive con la fibrillazione atriale?
Arteria carotide
Il coagulo entra nel **circolo sanguineo** e attraverso l'arteria carotide raggiunge il cervello
3
1
2
Aorta
Il **coagulo** si forma nell'atrio sinistro

FIBRILLAZIONE ATRIALE

IL RISCHIO DI FIBRILLAZIONE ATRIALE E' STRETTAMENTE CORRELATO ALLA FUNZIONALITA' DELLA TIROIDE, CON UN RISCHIO BASSO NEL FRANCO IPOTIROIDISMO CONCLAMATO E, DI CONTRO, UN ALTRO RISCHIO NELL'PERTIROIDISMO.

TALE ASSOCIAZIONE E' DIPENDENTE DAL LIVELLO DI TSH LUNGO L'INTERO SPETTRO DELLA MALATTIA TIROIDEA SUBCLINICA

ESOFTALMO

GOZZO

Il corteo sintomatologico della sindrome è abbastanza complesso con coinvolgimento multisistemico di tutti gli organi ed apparati con accelerazione patologica di tutte le funzioni dell'organismo.

SINTOMI E SEGNI CLINICI DEL MORBO DI BASEDOW

- Insonnia
- Astenia
- Ansia
- Irrequietezza
- Instabilità psico-emotiva con difficoltà a concentrarsi
- Ipertermia con iperidrosi ed intolleranza al caldo
- Calo ponderale nonostante l'iperfagia che può in alcuni casi determinare aumento di peso (Basedow grasso)
- Cute calda, umida
- Onicolisi (fragilità delle unghie con tendenza a fissurarsi)
- Tachicardia
- Cardiopalmo
- Palpitazioni
- Dispnea
- Fibrillazione atriale
- Diarrea
- Fini tremori palpebrali ed alle dita evidenziati a mani iperestese
- Osteoporosi
- Cicli irregolari nelle donne
- Calo della libido e della fertilità

SINTOMI DELLA FIBRILLAZIONE ATRIALE

- Cardiopalmo,
- Astenia, vertigini, sincopi o presincopi,
- Dispnea,
- Scompenso cardiocircolatorio,
- Angina

RUOLO INFERMIERISTICO

Strumenti disponibili per diagnosi in terapia intensiva o semintensiva e in PS:

- Rilevazione del polso
- ECG 12 derivazioni
- Telemetria
- Osservazione

L’assistenza infermieristica al paziente aritmico si realizza in quattro situazioni:

Il trattamento di un’aritmia in atto

L’urgenza della situazione è dettata dalla pericolosità elettrica dell’aritmia e dello stato emodinamico del paziente.

In urgenza e dove vi è necessità, la terapia antiaritmica endovenosa è obbligatoria:

- tenere paziente supino,
- controllare attività respiratoria e pressione arteriosa,
- necessaria una via venosa periferica stabile,
- monitorare ECG con monitor o elettrocardiografo.

GESTIONE FASE ACUTA

- I farmaci: Flecainide, Cordarone,

- Cardioversione elettrica

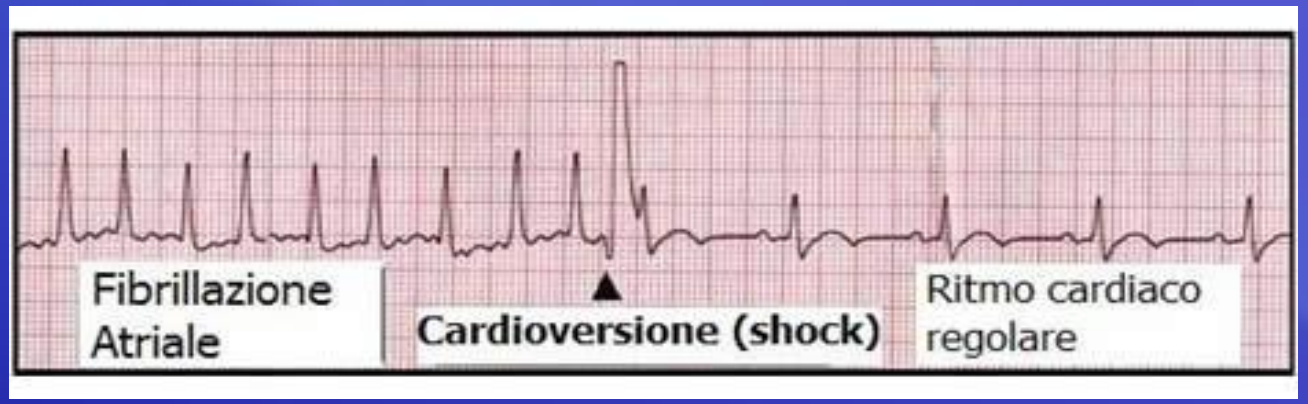

PROFILASSI RECIDIVE

- I farmaci

- Il trattamento elettrico:
  - Ablazione con radiofrequenza del nodo A-V con impianto di pacemaker definitivo
  - Ablazione con radiofrequenza sul substrato o crioablazione

ABLAZIONE

E' definito come il processo di rimozione di materiale dalla superficie di un oggetto.
In medicina il suo scopo è l'eliminazione del tessuto cardiaco responsabile dell'innesco e del mantenimento della aritmia. Questo tessuto, generalmente, è localizzato nell'atrio sinistro del cuore e, nello specifico, nella giunzione tra questa camera e le quattro vene polmonari.

REGIONE SICILIA
AZIENDA USL 5 - Messina
P.O. SAN VINCENZO - TAORMINA
U.O. di Cardiologia - Unità Coronarica

LABORATORIO DI ELETTROFISIOLOGIA

STUDIO ELETTROFISIOLOGICO ED ABLAZIONE TRANSCATETERE

Sig. xxxxxxx xxxxxxxxx

Accessi vascolari: vena femorale destra e sinistra.
Tramite accesso da vena femorale sx si introduce elettrocatetere per seno coronarico e sonda per eco intracardiaco (Soundstar Johnson&Johnson). Si procede a ricostruzione tridimensionale ecografica dell'atrio sinistro.
Si procede quindi a puntura transettale, procedura guidata da ecointracardiaco, senza complicazioni. Eparinizzazione con ACT superiore a 300 sec. per tutta la durata della procedura. Si posiziona filo guida in ramo polmonare superiore sinistra e tramite tale guida si procede a posizionamento diretto attraverso foro di precedente puntura transettale di catetere ablatore irrigato in atrio sn.
Si effettua scambio con transettale posizionando tramite introduttore catetere Lasso 20poli all'interno del tronco delle vene polmonari di sinistra.
Si esegue mappaggio elettroanatomico dei quattro osti polmonari documentando isolamento unicamente della vena polmonare inferiore di sn. e ripresa della conduzione atrio venosa nelle rimanenti vene polmonari.
Si esegue quindi isolamento, validato elettrofisiologiacamente (catetere Lasso) delle vene superiore di dx e sn e della vena inferiore destra mediante applicazione sequenziali di radiofrequenza tramite catetere irrigato (Smartouch thermocool curva D-F) in controllo di potenza sino ad un massimo di 35 W con flusso di 30 ml/min.
Si riesegue mappa di attivazione che conferma la completa disconnessione delle vene polmonari e la presenza di aree di assenza di potenziali in relazione alle linee di lesioni eseguite. Non complicanze.
Il controllo ecocardiografico post procedurale documenta assenza di versamento pericardico.

Taormina 02/02/2018

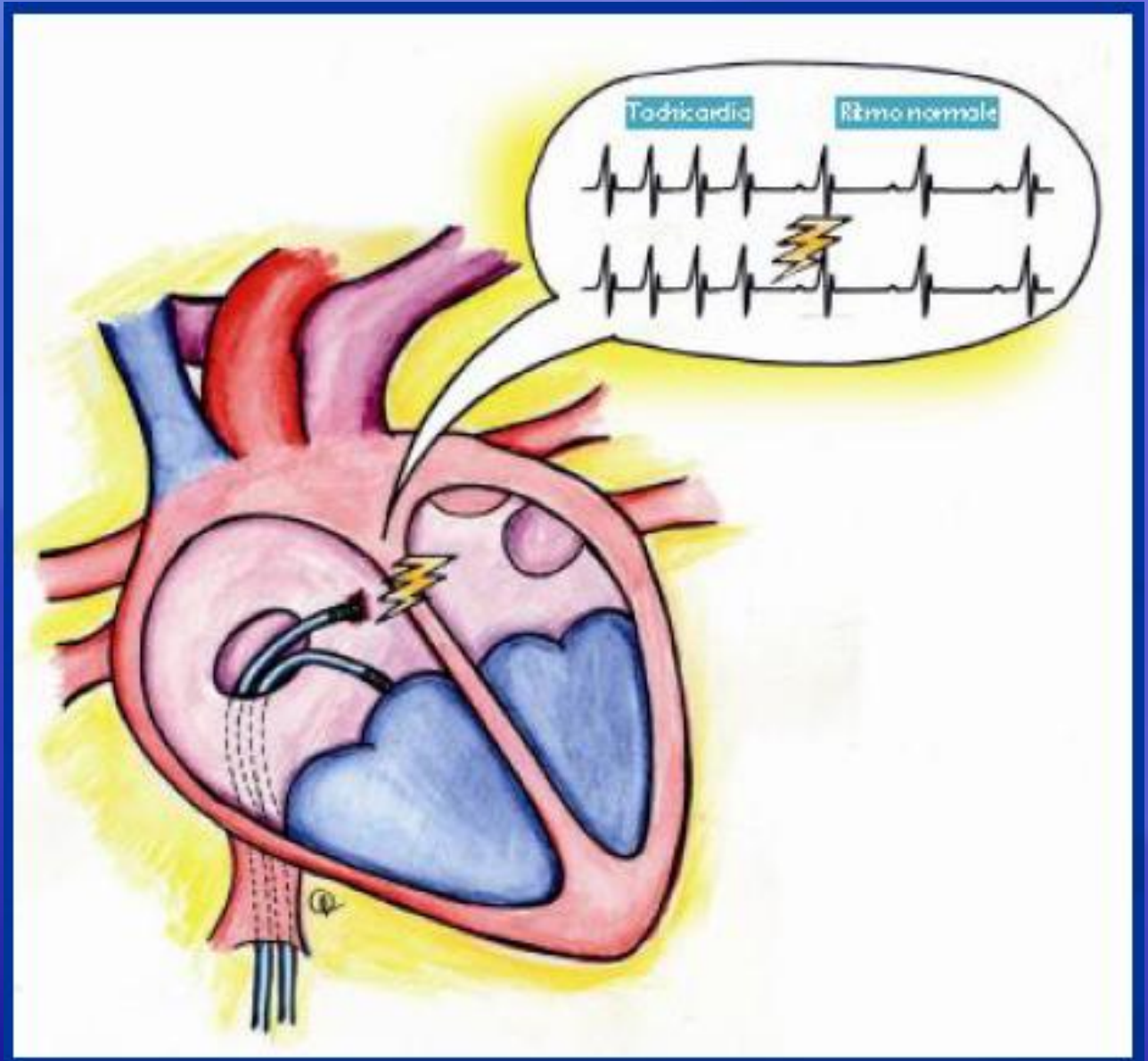

FLUTTER ATRIALE

E' una tachiaritmia sopraventricolare (aritmia da rientro), con attività atriale sincronizzata e regolare con frequenza elevata fra 240-300 bpm, con possibili gravi ripercussioni emodinamiche,

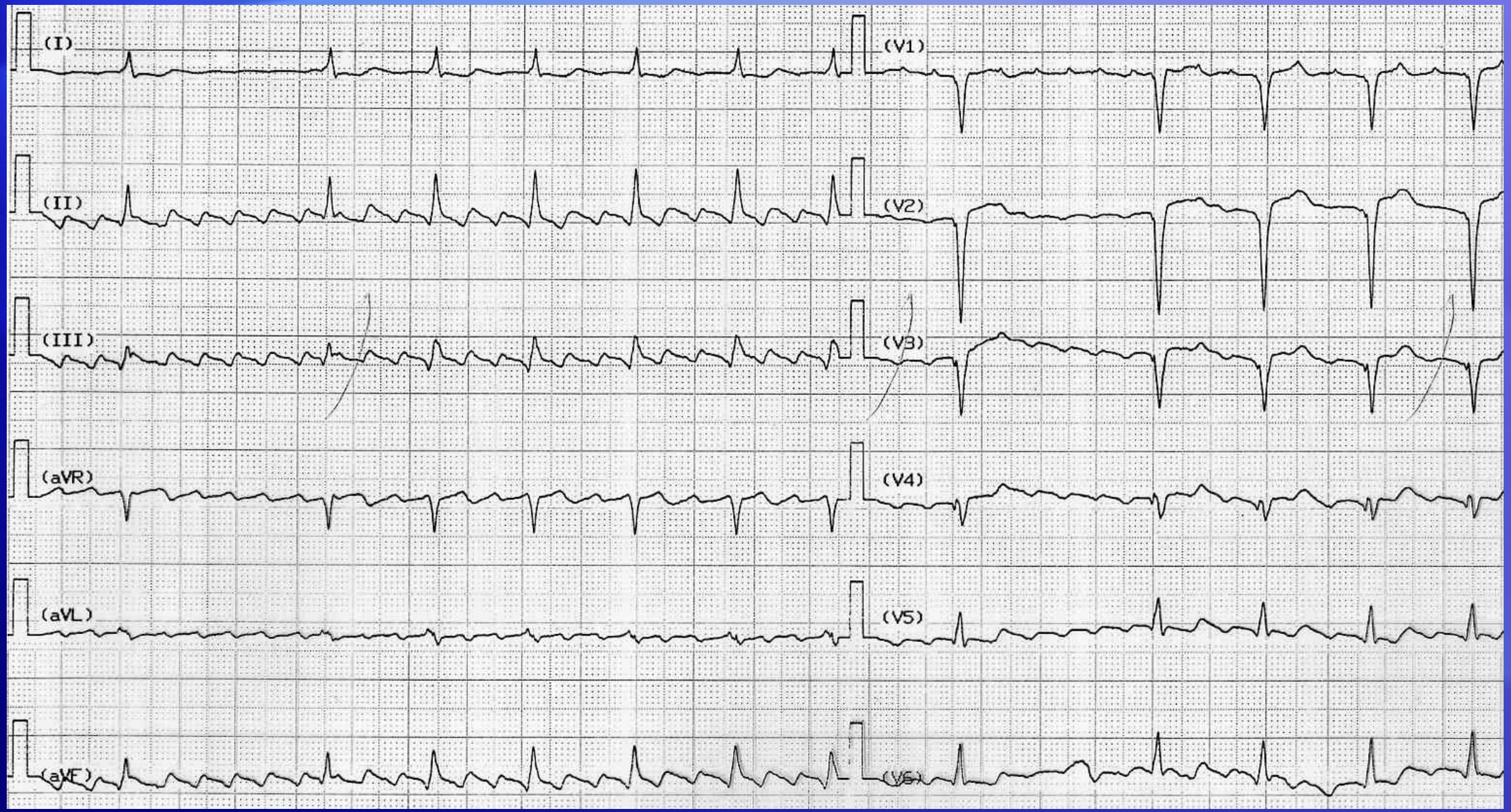
(I)
(V1)
(II)
(V2)
(III)
(V3)
(aVR)
(V4)
(aVL)
(V5)
(aVF)
(V6)

FLUTTER ATRIALE

- Ha un incidenza 2-5 volte più alta nei maschi rispetto alle donne,

In quali pazienti è di comune risconto il flutter atriale?

- Scompenso cardio circolatorio, valvulopatia,
- Amiloidosi,
- Effetto iatrogeno da farmaci o da ablazione,
- Senza causa apparente

FLUTTER ATRIALE

Il paziente tuttavia può essere totalmente asintomatico o può essere francamente sintomatico, con sintomi di (cardiopalmo, dispnea da sforzo o a riposo) o accusare sintomi da scompenso,

E' molto più tenace della fibrillazione atriale

TRATTAMENTO FASE ACUTA

- I farmaci: B-Bloccanti (metoprololo), Ca-Antagonisti, Digitale,
- Stimolazione atriale transesofagea e/o endocavitaria,
- Cardioversione elettrica (risolutiva)

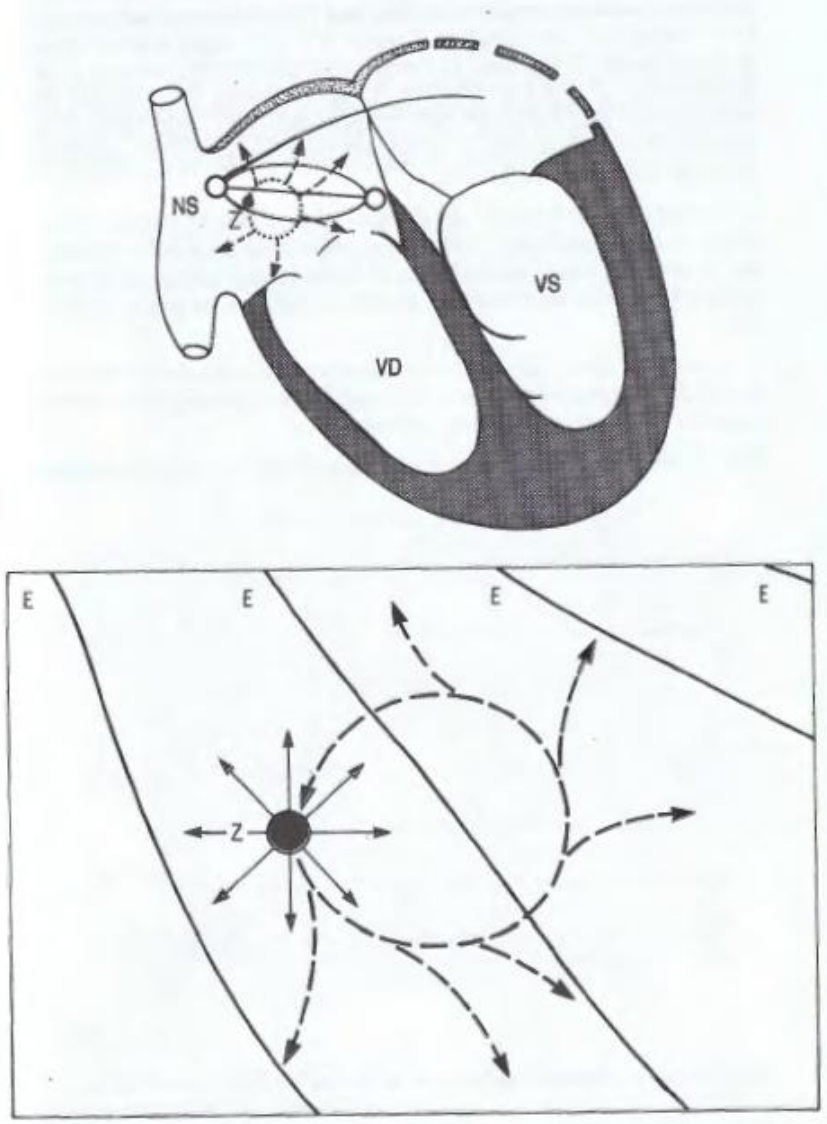

Fig. 131 **Meccanismo di rientro**
Da un punto centrale Z, in questo caso situato nella muscolatura atriale destra, un impulso si propaga in tutte le direzioni e ritorna tramite un breve circuito al punto centrale di origine dove stimola di nuovo un altro impulso.
E: via di conduzione internodale dello stimolo.

L'elettrogenesi di questa aritmia si basa su un circuito di rientro in atrio destro favorito da strutture anatomiche che formano della barriere, queste favoriscono la progressione preferenziale dello stimolo elettrico con fronte d'onda rientrante. All'interno di questo corridoio il fronte d'onda procede in senso antiorario verso l'alto e verso il basso. In basso il fronte d'onda si incunea in una strettoia (istmo) formata dall'anello tricuspidalico e dalla sbocco della vena cava inferiore in atrio destro.

FLUTTER ATRIALE

Il piano di assistenza infermieristica con relativa diagnosi è esattamente uguale a quello della fibrillazione atriale o di qualsiasi patologia aritmogena

TACHICARDIA VENTRICOLARE

- E’ un ritmo ventricolare molto rapido. In questo ritmo vengono stimolati due zone del ventricolo
- La TV elettrocardiograficamente è caratterizzata da un ventricologramma largo.

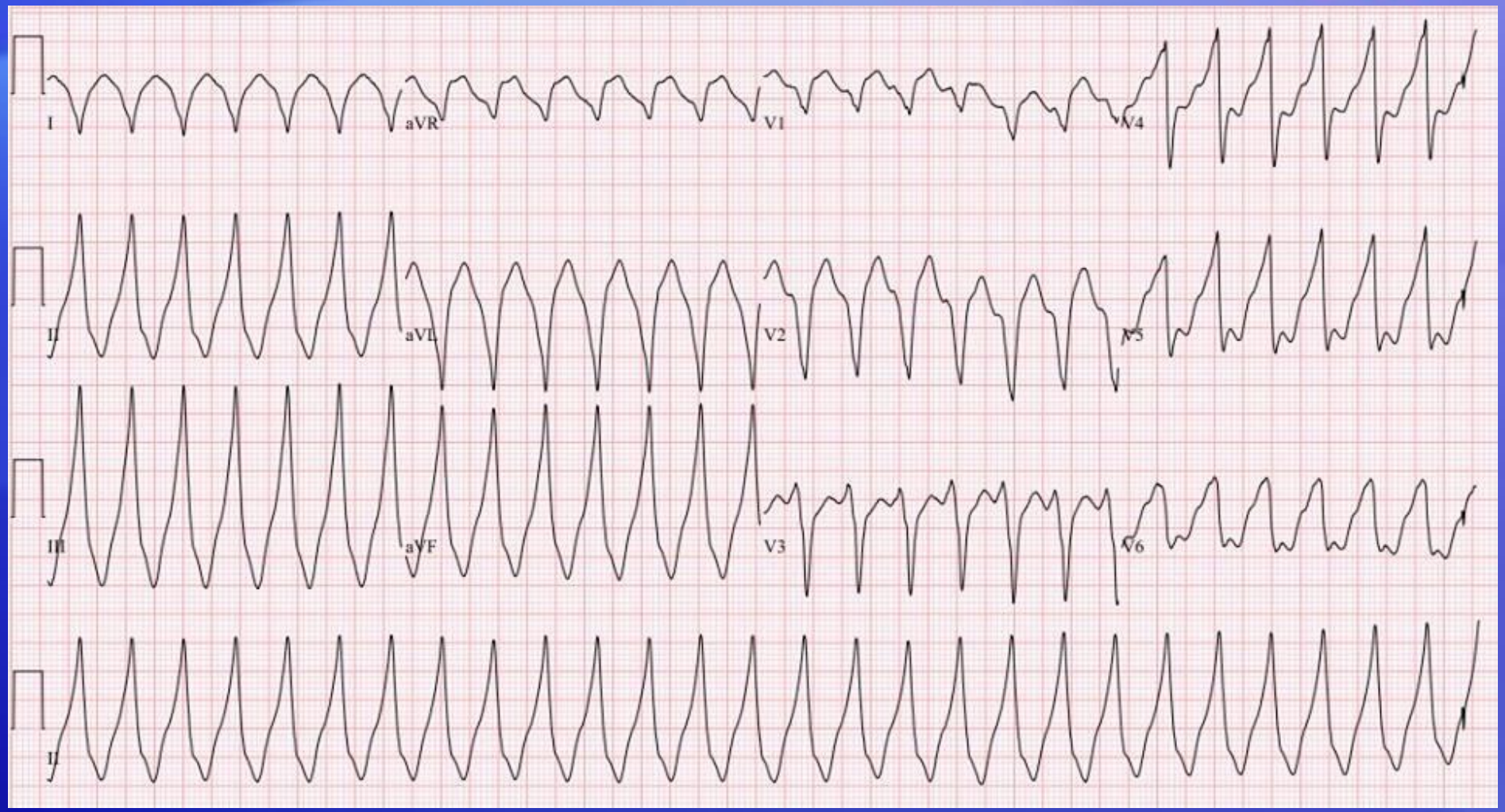
I
aVR
V1
V4
II
aVL
V2
V5
III
aVF
V3
V6
II

Battito di fusione
Battito di cattura

PERLA CLINICA

Quando ci si trova di fronte ad una tachicardia con complessi larghi, è conveniente e saggio trattala come se fosse una tachicardia ventricolare, a meno che non si abbiano chiare evidenze del contrario. Se non si è sicuri è meglio non considerarla come una tachicardia sopraventricolare condotta con aberranza perché sarebbe un errore con conseguenze disastrose.

RICORDA:

Criteri per la diagnosi di Tachicardia Ventricolare:

- Tachicardia con complessi larghi
- Presenza di battiti di Fusione e di Cattura
- Durata del QRS ≥0,16 secondi
- Dissociazione Atrio – Ventricolare
- Complessi negativi in tutte le derivazioni precordiali
- Segni di Brugada e di Josephson

Un esempio di piano assistenziale per un paziente con aritmia cardiaca.

Il signor Umberto, 77 anni, iperteso, ex fumatore con BPCO, proveniente dal Pronto Soccorso, accede al reparto di Medicina d'Urgenza in seguito a tachicardia, cardiopalmo, sudorazione e franca dispnea.

All'accertamento infermieristico si rilevano i seguenti valori dei parametri vitali:

1.P.A. 180/90 mmHg;
2.Sat. O2 91% in O2 2 litri;
3.F.C.177 battiti al minuto (bpm);
4.F.R. 28 atti al minuto (am) con respiro superficiale e sibili espiratori;
5.T.C. 36.4 °C

Inoltre:

- **GCS** = 15;
- manifesta dolore di tipo pulsante alla testa di valore 6 sulla scala NRS;
- manifesta un livello di ansia lieve legata alla patologia;
- **Conley** = 1 (rischio minimo);
- **Braden** = 18 (medio rischio);
- **Barthel** = 100 - BMI = 22,77 (normopeso);
- segno della fovea presente (edema di recente insorgenza)

L'infermiere reperisce una via venosa nel caso in cui quella di provenienza:

- presenti un calibro non idoneo;
- non indichi la data di inserimento (e la stessa non sia rintracciabile nemmeno nella documentazione infermieristica);
- presenti malfunzionamenti.

L'infermiere, inoltre, procederà ad effettuare una registrazione elettrocardiografica (**ECG**) che provvederà a trasmettere in maniera tempestiva al medico.

ESEMPIO DI PIANIFICAZIONE ASSISTENZIALE

Con un accertamento infermieristico come quello appena esposto e considerando solo la parte del piano assistenziale di completa autonomia dell'infermiere, un esempio calzante di **Diagnosi Infermieristica** che si potrebbe sviluppare è la seguente:

D.I. Intolleranza all'attività correlata a compromissione del sistema di trasporto dell'ossigeno secondaria all'instaurarsi di un aritmia (fa,flut-atr.tv etc), con secondario scompenso cardiocircolatorio che si manifesta con dispnea a riposo.

Obiettivo: La persona progredirà nell'attività fino a svolgere in maniera autonoma le ADL entro la dimissione.

Pianificazione interventi:

1. garantire la privacy;
2. informare il paziente su ogni manovra che si andrà ad effettuare;
3. rilevare il polso, la pressione arteriosa e il respiro a riposo, subito dopo l'attività e dopo 5 minuti di riposo;
4. aumentare l'attività in modo graduale;
5. interrompere l'attività in caso di comparsa di tachicardia, aumento della dispnea, vertigini, confusione mentale;
6. insegnare tecniche di gestione dell'ansia;
7. assumere un atteggiamento empatico e incoraggiare il paziente;
8. tenere monitorato quotidianamente il bilancio idrico;
9. garantire la corretta somministrazione della terapia prescritta dal medico e verificarne gli esiti.

ATTUAZIONE INTERVENTI

1. spiegare al paziente con parole adatte al suo livello di comprensione le fasi e l'utilità della manovra che si sta per eseguire affinché comprenda pienamente ciò che verrà effettuato e aumenti la sua collaborazione;
2. rilevare i valori della P.A. per tenere monitorata la funzionalità cardiaca;
3. aumentare in modo graduale le attività consente al paziente di non affaticarsi eccessivamente;
4. interrompere l'attività alla comparsa di uno di questi segni e sintomi significa non spingere il paziente oltre la soglia di autonomia che al momento gli è propria;
5. l'ansia causa ulteriori problemi di respirazione e, di conseguenza, di ossigenazione; insegnare tecniche di distrazione dall'ansia come ad esempio ascoltare musica, concentrarsi su pensieri lontani e positivi ecc. può aiutare a ridurre i livelli di dispnea;
6. un atteggiamento empatico e di incoraggiamento nei confronti del paziente permette ad esso di riconoscere i suoi progressi e di trarne forza per migliorare ulteriormente;
7. il monitoraggio del bilancio idrico, ovvero calcolare le entrate e le uscite delle 24h, è indispensabile per valutare il carico di lavoro del cuore;
8. la corretta somministrazione della terapia prescritta e il controllo degli esiti sono operazioni fondamentali per la gestione della situazione clinica del paziente.
9. **Verifica:** La persona è autonoma nelle ADL.

Blocchi

Blocco atrio ventricolare di Primo Grado

Frequenza:	Dipende dal ritmo sottostante
Regolarità:	Regolare
Onda P:	Normale
Rapporto P-QRS:	1:1
Intervallo PR:	Prolungato: > 0,2 secondi
Larghezza del QRS:	Normale
Raggruppamenti:	Nessuno
Battiti mancanti:	Nessuno

Riassumendo:

Un blocco atrioventricolare di primo grado si verifica a causa di un blocco prolungato nel nodo Atrio – Ventricolare che può avvenire a causa di farmaci, malattie o stimolazione vagale. L'intervallo PR sarà maggiore di 0,2 secondi.

Blocco atrio ventricolare di Secondo Grado di tipo Mobitz I (Wenckebach)

Frequenza:	Dipende dal Ritmo
Regolarità:	Regolarmente irregolare
Onda P:	Presente
Rapporto P-QRS:	Variabile: 2:1, 3:2, 4:3, 5:4 ecc..
Intervallo PR:	Variabile
Larghezza del QRS:	Normale
Raggruppamenti:	Presenti e variabili (vedi le aree in blu nella figura)
Battiti mancanti:	Si

Riassumendo:

Il blocco atrio ventricolare tipo Mobitz I è chiamato anche fenomeno di Wenckebach. (pronunciato vin-ki-boc, n.d.t.). È causato da un nodo atrio-ventricolare malato con periodo refrattario più lungo. Ne risulta un intervallo PR prolungato nei battiti successivi finchè un battito è assente. A questo punto il ciclo ricomincia. L'intervallo RR si accorcia ad ogni battito. Approfondiremo questo tipo di blocco nel Capitolo 10.

INTERVALLO P-R > DI 0,2 sec.

NODO A-V DIFETTOSO, P-R LUNGO

Blocco atrio ventricolare di Secondo Grado di tipo Mobitz II

Frequenza:	Dipende dal Ritmo
Regolarità:	Regolarmente irregolare
Onda P:	Normale
Rapporto P-QRS:	X:X-1 ad esempio 3:2, 4:3, 5:4 ecc, può anche essere variabile in rare occasioni.
Intervallo PR:	Normale
Larghezza del QRS:	Normale
Raggruppamenti:	Presenti e variabili
Battiti mancanti:	Si

Riassumendo:

Nel blocco Mobitz II ci sono raggruppamenti di battiti con un battito mancante tra ogni raggruppamento. Il punto chiave da ricordare è che l'intervallo PR è normale in tutti i battiti. Questo ritmo è causato da un nodo AV malato e può essere precursore di eventi più gravi come ad esempio un blocco atrio-ventricolare completo.

Blocco atrio ventricolare di Terzo Grado

Frequenza:	Frequenze separate tra il ritmo sinusale sottostante ed il ritmo di scappamento. Ci sarà dissociazione tra i due.
Regolarità:	Regolare ma la frequenza della P e quella del QRS sono differenti
Onda P:	Presente
Rapporto P-QRS:	Variabile
Intervallo PR:	Variabile
Larghezza del QRS:	Normale o largo
Raggruppamenti:	Nessuno
Battiti mancanti:	Nessuno

Riassumendo:

Si tratta di un blocco completo del nodo atrio-ventricolare: atri e ventricoli si attivano separatamente ognuno secondo la propria frequenza di scarica. Il ritmo sinusale può essere normale, bradicardico o tachicardico. Il battito di scappamento può essere giunzionale o ventricolare e quindi la morfologia può essere variabile.

NON TUTTI GLI IMPULSI ATRIALI VENGONO CONDOTTI; L'IMPULSO VIENE TRASMESSO AI VENTRICOLI SOLO OGNI SECONDO, TERZO O ENNESIMO IMPULSO ATRIALE (2:1)

COMPLETA ASSENZA DELLA CONDUZIONE AI VENTRICOLI DEGLI IMPULSI ATRIALI; FREQUENZA CARDIACA MOLTO BASSA, ISCHEMIA CEREBRALE, SINCOPE DI ADAMS-STOKES

BLOCCO DI BRANCA DESTRA (BBDX)

- COSA GUARDARE PER IDENTIFICARE UN BBD?
- RISPOSTA (V_1-V_2), PERCHE'?
- PERCHE' SUL PIANO ORIZZONTALE DEL TORACE E QUINDI DEL CUORE SONO QUELLE CHE GUARDANO A DESTRA,
- IL QRS DEVE ESSERE > DI 120 ms CIOE' MAGGIORE DI TRE QUADRATINI,
- LA T TANTISSIME VOLTE E' INVERTITA,

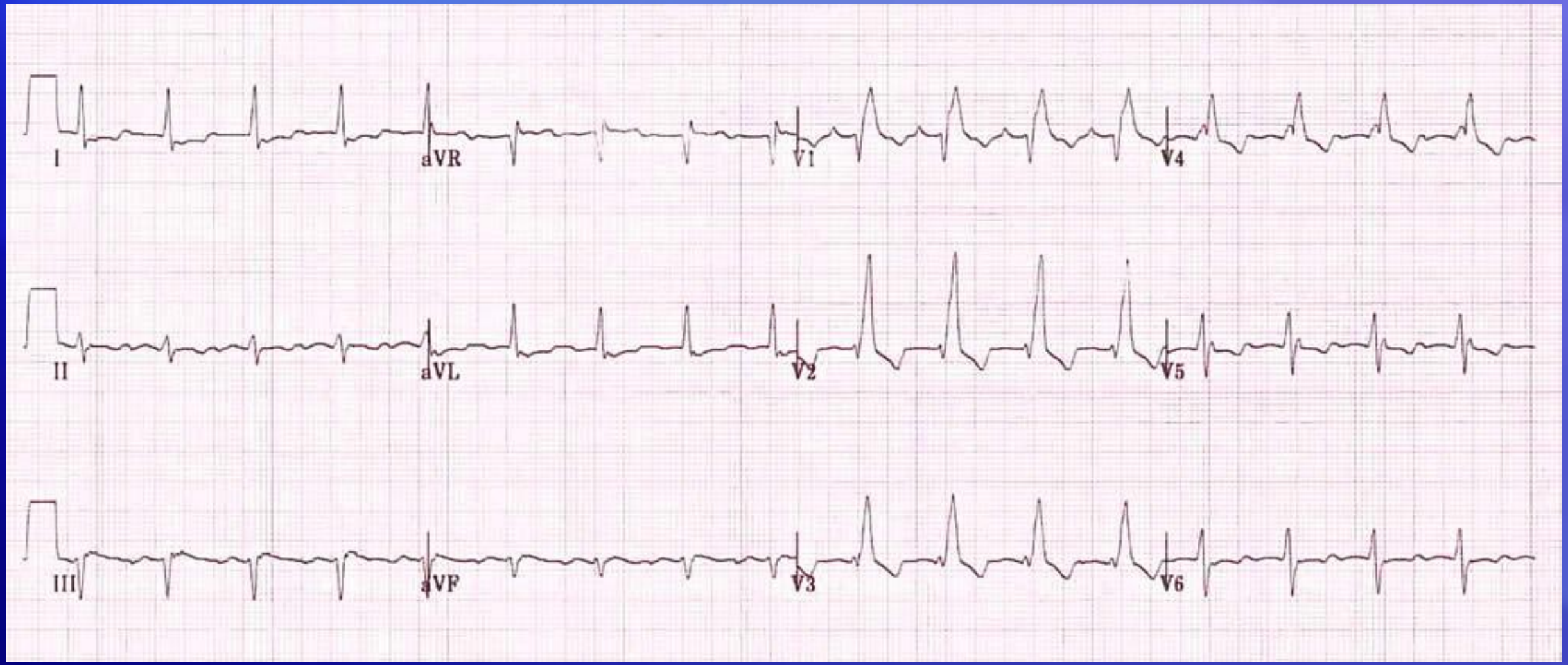
I
aVR
V1
V4
II
aVL
V2
V5
III
aVF
V3
V6

BLOCCO DI BRANCA SINISTRA (BBSX)

- COSA GUARDARE PER IDENTIFICARE UN BBS?
- RISPOSTA (AVL-1ª – V_5-V_6),
- QUANDO C'E' UN BLOCCO BBSX SI VEDE UN VULCANO

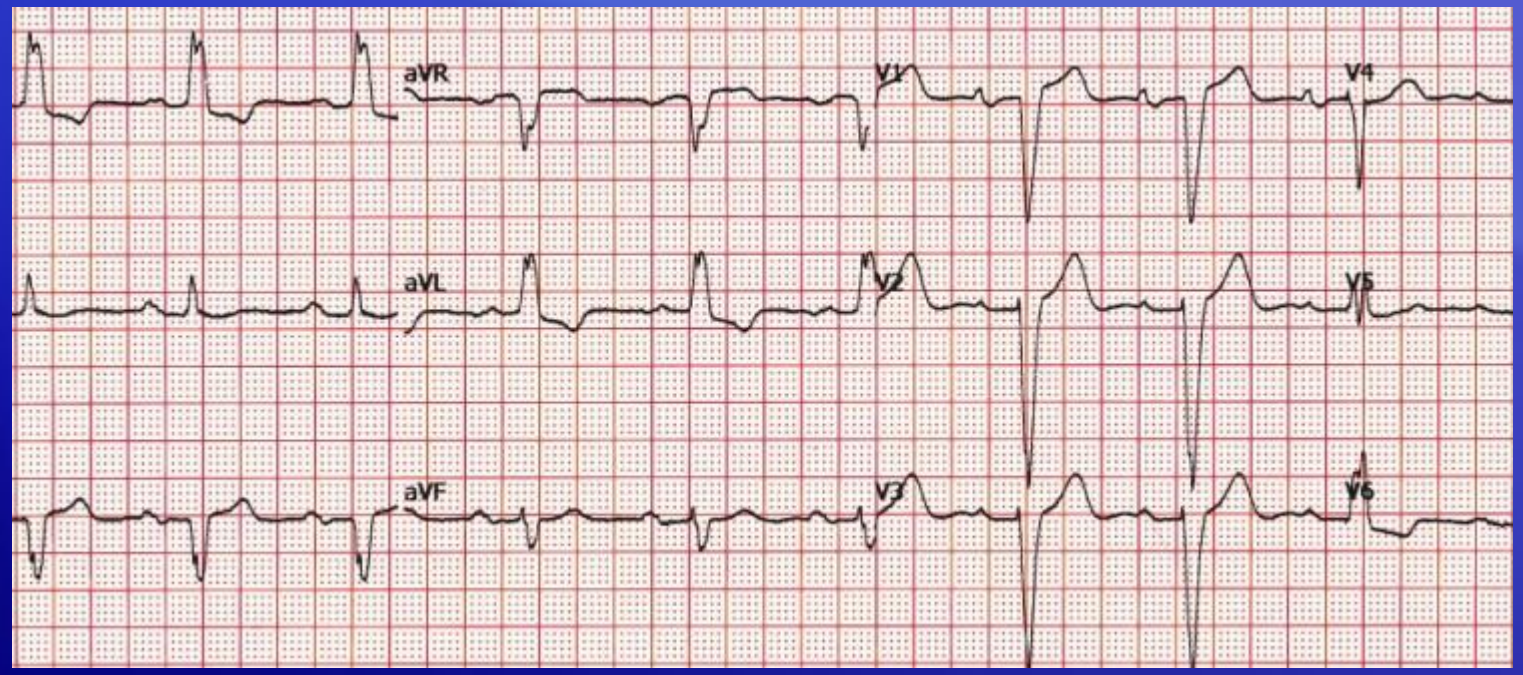

BLOCCO DI BRANCA DESTRA (BBDX)

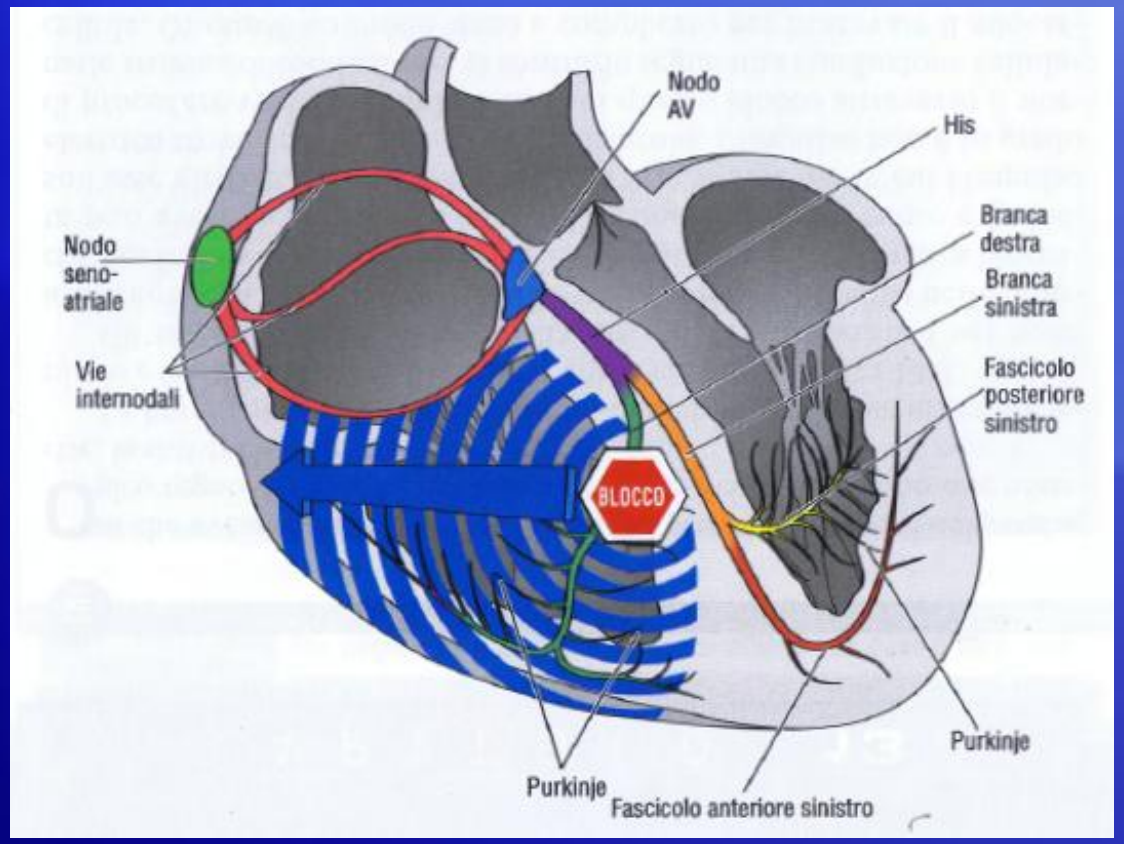

Il blocco di branca destra è una condizione cardiaca, che insorge per la presenza di una lesione o un disturbo capace di bloccare il segnale elettrico lungo il fascicolo della branca destra del fascio di His. Il blocco di branca destra, quindi, è un'anomalia del cosiddetto sistema di conduzione elettrica del cuore.

BLOCCO DI BRANCA SINISTRA (BBSX)

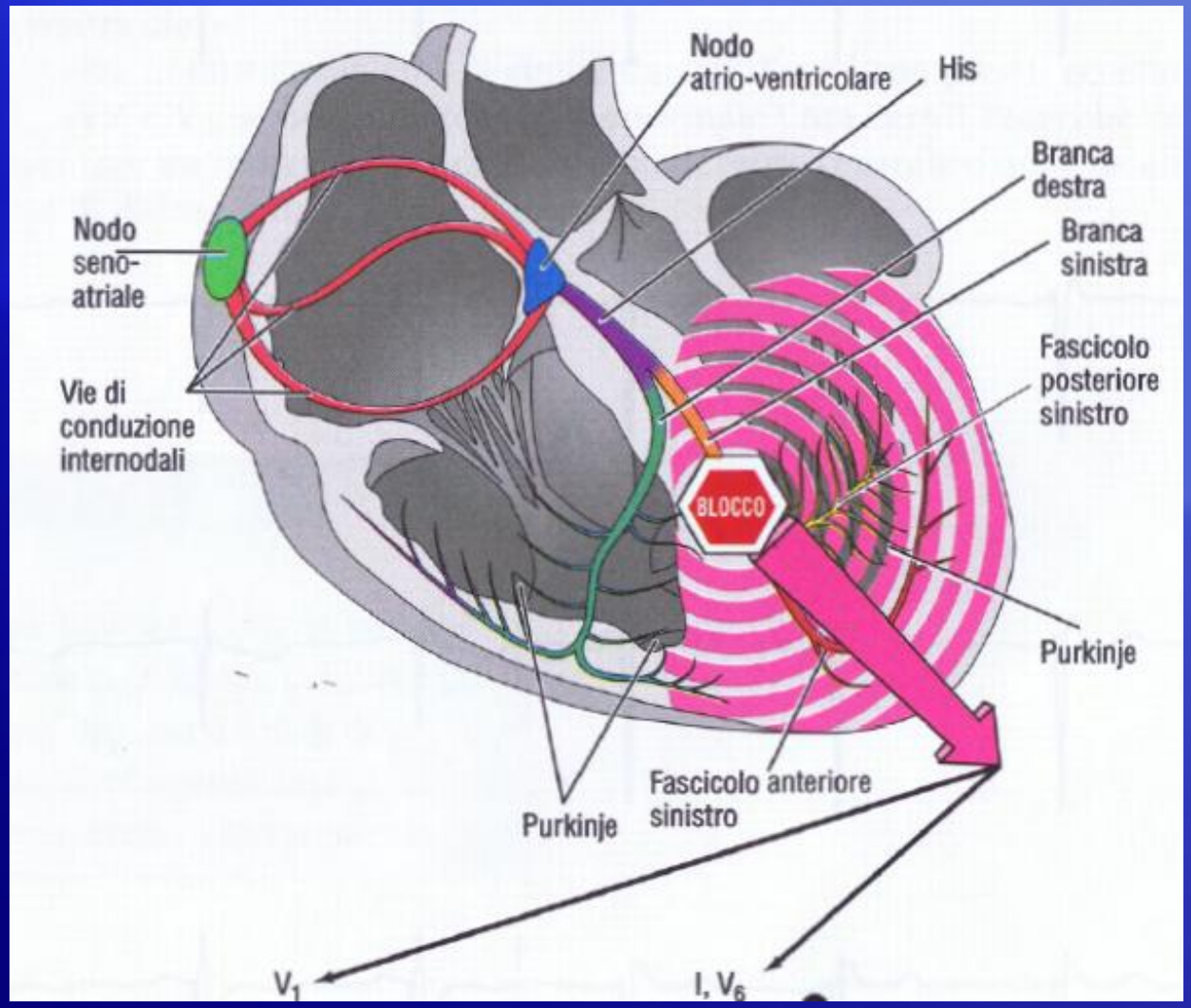

Il blocco di branca sinistro (BBS) è una anormalità della conduzione cardiaca in cui si ha l'attivazione del ventricolo sinistro che è ritardata e di conseguenza si contrae dopo il ventricolo destro. … Per diagnosticare un BBS con l'ECG è necessario che : La durata del complesso QRS sia maggiore di 0,12 secondi.

"Sarebbe inutile l'obiettivo della scienza di aggiungere anni alla vita se non fosse possibile aggiungere qualità di vita agli anni"

(Rita Levi Montalcini)

GRAZIE PER LA PAZIENZA